AUS DER DERMATOLOGISCHEN KLINIK IN BASEL.
(VORSTEHER PROF. Dr. LEWANDOWSKY.)

ZUR HISTOLOGIE UND PATHOGENESE DER ACHSEL-HÖHLEN-ABSZESSE.

INAUGURAL-DISSERTATION
ZUR ERLANGUNG DER DOKTORWÜRDE
DER HOHEN MEDIZ. FAKULTÄT BASEL.

R UNIV. BIBLIOTHEEK LEIDEN

VORGELEGT VON

WALTHER FEHRMANN,
prakt. Arzt aus St. Gallen.

Wien und Leipzig
Wilhelm Braumüller,
Universitäts-Verlagsbuchhandlung Ges. m. b. H.
1920.

Von der medizinischen Fakultät Basel
genehmigt auf Antrag von

Professor Dr. Lewandowsky.

Aus der dermatologischen Klinik Basel (Vorsteher Prof. Dr. Lewandowsky).

Zur Histologie und Pathogenese der Achselhöhlenabszesse.

Von **Walther Fehrmann.**

(Hiezu Taf. XII.)

Die Furunkel der Achselhöhle zeigen durch ihre klinischen Erscheinungen einen ausgesprochenen Unterschied gegenüber den Furunkeln der andern Körpergegenden.

Einmal ist es die Form des ausgebildeten Furunkels, die auffallend ist, nämlich halbkugelförmig im Gegensatz zu der Kegelform der gewöhnlichen Furunkel. Ferner ist der Achselhöhlenfurunkel in toto fluktuierend, während der gewöhnliche straff gespannt und derb infiltriert ist. Die Schmerzhaftigkeit ist bei jenen bedeutend geringer als bei diesen. Nach Eröffnung eines Achselhöhlenabszesses erfolgt eine einmalige Entleerung einer größeren Menge flüssigen Eiters und danach baldige Heilung; es wird kein nekrotischer Pfropf ausgestoßen. Schließlich ist noch bemerkenswert, daß bei manchen Menschen durch lange Zeit hindurch häufig in beiden Achselhöhlen Furunkel auftreten, ohne daß es je an andern Körperstellen zur Bildung von solchen kommt.

Es ist begreiflich, daß die besonderen Eigenschaften der Achselhöhlenfurunkel schon früh daran denken ließen, daß sie durch Unterschiede in der Ätiologie und Pathogenese begründet seien. Man hat daher die Achselhöhlenfurunkel mit den multiplen Abszessen des Säuglingsalters zusammen in eine besondere Krankheitsgruppe gebracht und den Furunkeln gegenüber gestellt. Nachdem aber als eigentliche Ursache aller dieser Erkrankungen der Staphylococcus pyogenes nachgewiesen war, konnten ätiologische

Differenzen nicht mehr als trennende Merkmale angesehen werden; es konnte sich nur noch um Unterschiede in der Pathogenese handeln. Die Frage nach der Pathogenese wieder ließ sich nur auf dem Wege der histologischen Untersuchung lösen. Hier aber erhob sich bei den Achselhöhlenfurunkeln die große Schwierigkeit, geeignetes Material zur Untersuchung zu bekommen. Die Erkrankung an sich ist ja außerordentlich gutartig und führt niemals zum Tode. Eine Probeexzision am Lebenden bietet aber infolge der Lokalisation und des tiefen Sitzes der beginnenden Läsionen immerhin derartige Unannehmlichkeiten, daß man einen Patienten kaum leicht dazu wird veranlassen können, wobei noch zu bemerken ist, daß ein solcher Eingriff wegen der Möglichkeit, Keime in die Blutbahn zu bringen. auch nicht als völlig unbedenklich zu bezeichnen ist. Dadurch ist es genügend erklärt, daß bis heute nur außerordentlich spärlich pathologisch anatomische Untersuchungen über diesen Gegenstand vorliegen, und daß über die Pathogenese der Achselhöhlenfurunkel immer noch keine Entscheidung gefallen ist. Das mag im ersten Augenblick befremdlich erscheinen, da wir gewohnt sind, in den meisten Lehrbüchern von den „Schweißdrüsenfurunkeln“ oder „Schweißdrüsenabszessen“ der Achselhöhle zu lesen, die von den gewöhnlichen Haarbalgfurunkeln zu trennen seien. Aber ein kurzer Überblick über die Literatur zeigt, daß diese Auffassung keineswegs durch histologische Beweise gestützt wird, sondern daß die Lehre von den „Schweißdrüsenfurunkeln“ einfach übernommen worden ist, ohne daß man sich über ihre Grundlagen vergewissert hätte.

Die ältesten Untersuchungen stammen von Velpeau und Verneuil. Besonders der letztere lieferte eine recht eingehende Beschreibung der Affektion. Danach stellen die Abszesse anfänglich kleine, derbe Knoten vor, die sich über den tieferen Schichten leicht bewegen lassen. In der weiteren Entwicklung erreicht der Knoten etwa Kirschgröße und wird gleichzeitig weicher, um schließlich fluktuierende Konsistenz aufzuweisen. Dabei zeigt die dar-

über befindliche Haut anfänglich keine Erscheinungen; sie ist leicht faltbar. Mit dem Fortschreiten der Abszedierung in der Tiefe nimmt die Haut zuerst Rosafärbung an, wird dann empfindlich und hochrot und verwächst mit dem Knoten. Nach wenigen Tagen bricht der Abszeß durch, es entleert sich wenig gelbgrünlich gefärbter dünnflüssiger Eiter. Die Schmerzhaftigkeit läßt sofort nach und in kurzer Zeit ist Hyperämie und Ödem verschwunden, es bleibt noch ein Infiltrat, das sich langsam resorbiert.

Verneuil kommt auf Grund seiner Beobachtungen zum Schluß, daß es sich in seinen Fällen um Infektion und Abszeßbildung der Schweißdrüsen handle. Er stützt seine Ansicht auf klinische Merkmale. Von diesen hebt er besonders hervor, daß diese Abszesse „von innen nach außen" sich bilden, während der banale Haarbalgfurunkel eher im umgekehrten Sinn sich entwickelt. Zweitens fehlen in Verneuils Fällen die kegelförmigen Pusteln mit zentralem Haar, die den Furunkel charakterisieren. Er findet im Gegenteil mehr flache, gleichmäßig gewölbte Pusteln und konstatiert nirgends herausragende Haare. Auch der weitere Verlauf ist für ihn bestimmend: während beim Furunkel die Eiterung fortschreitet, bis der zentrale, nekrotische, konsistente Pfropf ausgestoßen ist, tritt hier nach einmaliger Entleerung eines dünnflüssigen Eiters Heilung ein. Außerdem ist für ihn die Lokalisation dieser Abszesse von Wichtigkeit, da er sie nur an solchen Stellen fand, die normalerweise an Schweißdrüsen besonders reich sind.

In einem andern Falle fand Verneuil „bei einem jungen dekripiden Individuum" eine ziemlich große Zahl stecknadelkopf- bis linsengroßer, ganz oberflächlicher weicher Pustelchen neben kleinen Krusten auf infiltriertem Grund. Nach Eröffnung der Pusteln zeigte sich eine zentrale Delle, in deren Mitte ein dünner Kanal mündete, der auf $^1/_5$—$^1/_3$ *mm* in die Tiefe sondiert werden konnte. Dieser Fall gehört vielleicht in das Kapitel der Säuglingsfurunkulose, auf das später noch eingegangen werden muß.

Ein histologischer Beweis wurde von Verneuil

nicht geführt, so daß er selbst seine Ansicht nur mit einer gewissen Reserve veröffentlichte. Ebensowenig enthielt eine größere Arbeit von Kochmann aus dem Jahre 1873 pathologisch-anatomisches Material, und es sind auch hier rein klinische Momente und allgemeine Überlegungen, auf Grund deren der Autor zu demselben Schluß kommt wie Verneuil.

Weit vorsichtiger als seine Vorgänger drückt sich Török über die Pathogenese der Achselhöhlenfurunkel aus. Török kommt auf Grund eigener histologischer Untersuchungen zum Ergebnis, daß die Tatsache einer Schweißdrüseninfektion nicht bewiesen ist. In der Peripherie seiner Abszesse fanden sich wohl in einigen Fällen Schweißdrüsen; diese zeigten aber vollkommen normales Epithel, selbst dann, wenn sie von Rundzelleninfiltration umgeben waren. Auch fand Török niemals Mikroorganismen in Teilen der Schweißdrüsen, wohl aber in einem Falle Streptokokken im Zwischengewebe. So schließt Török, daß es sich bei den Achselhöhlenabszessen um „tiefe Furunkel handle, wobei unter Furunkel eine zirkumskripte Vereiterung des Hautgewebes (Kutis und Subkutis) zu verstehen ist, welche infolge der Einwanderung von eitererregenden Mikroorganismen zumeist aus den Haarbälgen und Hautdrüsen in das umgebende Hautgewebe entsteht". Daraus ergibt sich, daß auch Török die Möglichkeit offen läßt, daß doch eimal Mikroorganismen durch Schweißdrüsen eindringen und eine Abszeßbildung hervorrufen könnten. Dies läßt sich aber nach Török nicht beweisen, da der primäre Weg der Kokken bei den fortgeschrittenen Furunkeln, die man zur Untersuchung bekommt, nicht festgestellt werden kann.

Wenn also Török es immerhin für möglich hält, daß zuweilen auch die Schweißdrüsengänge die Infektionspforten für die Staphylokokken bilden, so leugnet Unna das Vorkommen einer Schweißdrüseninfektion überhaupt. Er selber hat niemals eine Invasion ihrer Ausführungsgänge durch Kokken gesehen und nimmt für die tiefer gelegenen Teile, spez. die Knäuel selbst eine relative Immunität gegen Bakterieninfektion an. Die augenfälligen klinischen Unterschiede

zwischen den Furunkeln einerseits und den multiplen Abszessen der Säuglinge und den Achselhöhlenabszessen anderseits führt er auf die Verschiedenheiten der Hautstruktur zurück. Dort wo eine dünne leicht verschiebliche Kutis über einem lockeren Unterhautgewebe lagere, komme es leicht zum Durchbruch der Kokken in die Subkutis und damit zu massiger Erweichung.

Die Unnasche Annahme von der Immunität der Schweißdrüsen gegen Kokkeninfektion wurde, wenigstens so weit es den oberen Teil der Ausführungswege betraf, durch die Untersuchungen von Lewandowsky hinfällig. Diese Untersuchungen beschäftigen sich mit dem einheitlichen Krankheitsbild der multiplen Abszesse des Säuglingsalters. Die erste Arbeit gründet sich auf das Sektionsmaterial von 3 Fällen. In einer späteren Mitteilung wird auch noch über zahlreiche Biopsien berichtet.

Lewandowsky fand in seinen Serienschnitten mit großer Regelmäßigkeit die obersten Teile der Ausführungsgänge von Schweißdrüsen angefüllt mit Kokken. Von den invadierten Teilen aus bildet sich eine Periporitis, die ihrerseits wieder einen tiefen Abszeß bedingen kann. Dieser Befund erwies sich als absolut konstant und es konnte daraus geschlossen werden, daß die multiplen Abszesse der Säuglinge immer durch Einwanderung von Staphylokokken in die Schweißdrüsenausführungsgänge entstehen. Auf dieser Tatsache wurde erfolgreich eine neue Therapie des Leidens aufgebaut, die darnach strebt, durch Anregung der Schweißsekretion die Staphylokokken aus den Ausführgängen herauszuschwemmen und dann in einem Sublimatbad abzutöten.

War durch diese Untersuchungen prinzipiell das Vorkommen einer Schweißdrüseninfektion bewiesen, so war damit doch noch nichts über die Pathogenese der Achselhöhlenfurunkel ausgesagt. Es war noch durchaus nicht sicher, daß diese wirklich ohne weiteres mit den multiplen Abszessen der Säuglinge auf eine Stufe zu setzen seien.

Lewandowskys Arbeiten enthalten nichts über die Achselhöhlenfurunkel und es ist daher nicht zulässig, für

die Pathogenese derselben irgendwelche Schlüsse aus jenen Untersuchungen zu ziehen. Dies ist in der Folgezeit trotzdem mehrfach geschehen. So ist es zum mindesten mißverständlich, wenn Ehrmann in Rieckes Lehrbuch der Hautkrankheiten von den Säuglingsabszessen sagt: „Sie sind analog den als Hidrosadenitis suppurativa in der Literatur bekannten, in der Achselhöhle so häufig vorkommenden und dann an seborrhoisches Ekzem (Eczema hypersteatohidricum) sich anschließenden Abszesse, die nach Lewandowsky durch Einwachsen von Staphylokokken auf dem Wege der Drüsenmündungen bis in das subkutane Gewebe erzeugt werden.“ Auch Mulzer identifiziert in seinem Lehrbuch Säuglingsabszesse und Achselhöhlenfurunkel ohne weiteres mit Berufung auf die Lewandowskyschen Untersuchungen.

Richtiger kommt das tatsächliche Verhältnis bei Lesser zum Ausdruck, der sagt: „Die so häufig in der Achselhöhle sich entwickelnden Abszesse hat man als Schweißdrüsenfurunkel bezeichnet.“ Ferner finden wir eine ganz klare Definition bei Darier-Jadassohn: „Als Schweißdrüsenabszesse (Hidradenitis, Hidrosadénite) oder „tuberöse Abszesse der Achselhöhle“ (Velpeau) bezeichnet man kleine, manchmal aber auch sehr große intrakutane oder vielmehr subkutane Abszesse, die man in dieser Gestalt eigentlich nur in der Axillarregion antrifft. Ohne daß bis jetzt der Beweis dafür gelungen wäre, nimmt man an, daß es sich um eine Infektion der Schweißdrüsen, wahrscheinlich durch Staphylokokken handle.“ Es steht also heute die Frage so, daß ein histologischer Beweis für das Vorkommen echter „Schweißdrüsenfurunkel“ noch aussteht und daß alle Autoren, die eine Schweißdrüseninfektion annehmen, sich auf rein klinische Momente stützen. Es ist aber ohne weiteres einleuchtend, daß diese nicht entscheidend sein können. Denn der Beginn des Knötchens in der Tiefe kommt unter Umständen auch bei den Haarbalgfurunkeln des Nackens vor, da die Staphylokokken nicht selten am Haare entlang in die Tiefe wuchern, ohne zuerst am Follikelausgang eine Pustelbildung hervorzurufen. Für die schlaffe Beschaffen-

heit und die Neigung zur Erweichung ist die Erklärung Unnas nicht von vorneherein abzulehnen, daß sie nämlich nur auf die geringe Dicke der Kutis und die Schlaffheit des Unterhautfettgewebes zurückzuführen seien. Hier weiter zu kommen war nur möglich auf Grund eingehender histologischer Untersuchungen. Daß diese bisher an der Schwierigkeit der Materialbeschaffung gescheitert sind, habe ich weiter oben schon erwähnt. Es war also ein günstiger Zufall, der uns brauchbares Material zur Bearbeitung der Frage in die Hände gab.

Mein Material stammte von einem 73jährigen Mann, bei dem sich in den letzten 10 Tagen vor dem Exitus während seines Spitalaufenthaltes in beiden Achselhöhlen typische Abzsesse gebildet hatten. Der Patient wurde wegen Erythrodermia exfoliativa (wahrscheinlich aus einer generalisierten Psoriasis hervorgegangen) auf der dermatologischen Abteilung behandelt und starb infolge Blutung aus mehreren Ulcera ventriculi. Die Sektion ergab außer den angeführten Affektionen nur Alterserscheinungen und Cholelithiasis.

Die Achselhöhlenhaut, die 8 makroskopisch sichtbare Furunkeln enthielt, wurde in 70%igem Alkohol konserviert; die isolierten Furunkeln kamen in konz. Alkohol und wurden dann in Paraffin eingebettet und in Serien geschnitten. So erhielt ich im ganzen 2334 Schnitte. Von den probeweise versuchten Färbungsmethoden Polychrom-Methylenblau, Orzein-Kresylechtviolett, Gram, Unna-Pappenheim, eignete sich leztere am besten, so daß diese späterhin fast ausnahmslos zur Anwendung gelangte.

Dem makroskopischen Befund entsprechend zeigen die Präparate große Abzsesse, welche die ganze Tiefe der Kutis und Subkutis einnehmen und in mehr oder weniger breiter Öffnung durch die Haut perforiert sind. Der Bau des Abzsesses ist ein lappiger, d. h. das umgebende Gewebe ist nicht, wie man beim Furunkel zu sehen gewöhnt ist, in einer mehr oder weniger glatten Linie eingeschmolzen, sondern zeigt scharfe, oft tief gegen das Abzseßzentrum vorspringende Partien. Ja es kommt in peripher gelegten Schnitten vor, daß eigentliche Gewebsbrücken, von gesundem Gewebe gebildet, den Abszeß durchziehen, so daß mehrere Abszesse vorhanden zu sein scheinen und manchmal eine

fast traubenförmige Gestalt entsteht, vor allem dort, wo die Randpartien des Abszesses im Schnitt getroffen sind.

Das den Abszeß umgebende Bindegewebe ist diffus infiltriert von Zellen der verschiedensten Art. Und zwar handelt es sich teils um polynukleäre Leukozyten, teils um vermehrte fixe Bindegewebszellen, teils aber auch um ziemlich reichliche und schön ausgebildete Plasmazellen.

Der Inhalt des Abszesses wird von polymorphkernigen Leukozyten gebildet. Diese sind teils in normalen Exemplaren, teils aber auch als abgestorbene Zellen mit degenerierten Kernen vorhanden. Daneben finden sich Reste von eingeschmolzenem Bindegewebe, meist in Gestalt von schmalen Kollagenfasern, und vereinzelte Bindegewebs- und Epithelzellen. Die Leukozyten des Abszesses zeigen nun eine gewisse Anordung um das Zentrum herum, das von großen Haufen von Staphylokokken gebildet wird. Über die Form und Lagerung dieser zentralen Kokkenhaufen soll zunächst nichts ausgesagt werden, da weiter unten ausführlich davon die Rede sein muß. Um diesen zentralen Kern des Abszesses findet sich in einem gewissen Abstand ein Wall von meist nekrotischen Leukozyten, der in seinem Verlauf meist eine polyzyklische Figur bildet. Eine weitere Verdichtung der Leukozyten zu einer bandartigen Masse ist dann fast immer an der Peripherie des Abszesses gegen das umgebende Gewebe hin vorhanden, wobei dann der Leukozytenwall deutlich der lappigen Form des Abszesses folgt. In diesen Leukozytenwällen oder innerhalb der dazwischen liegenden Zone von diffus verteilten Leukozyten finden sich fast niemals Staphylokokken, auch nicht in einzelnen Exemplaren. Es entspricht das auch den bei andern exogenen und hämatogenen Staphylodermien erhobenen Befunden, wonach die Staphylokokken fast immer in großen Haufen im Zentrum liegen bleiben und zunächst leukotaktisch, dann auf die herangeströmten Leukozyten nekrotisierend wirken. Eine Phagozytose ist nirgends zu sehen. Besonders Unna hat auf diese Erscheinungen bei seiner Beschreibung des Furunkels hingewiesen.

Den Furunkeln gegenüber fehlt in meinen Präparaten

von Achselhöhlenabszessen jede massige Nekrose von Bindegewebe, wie sie bei den Furunkeln ja auch klinisch durch die Pfropfbildung zum Ausdruck kommt.

Es war nun die Hauptaufgabe, an den Präparaten dafür Anhaltspunkte zu gewinnen, auf welchem Wege die Staphylokokken in die Haut eingewandert seien und von welchen präformierten Gebilden die Abszesse ihren Ausgang genommen haben, von den Haarbälgen oder von den Schweißdrüsen.

Untersuchen wir zunächst die Haarbälge, so zeigen die Follikel, welche in meinen Schnitten getroffen sind, nirgends irgendwelche Abweichung vom normalen histologischen Bau. Es fällt allerdings auf, daß einzelne Haare außerordentlich dünn sind und ferner, daß zu wiederholtenmalen Doppelfollikel angetroffen werden. Von großer Wichtigkeit scheint mir die Tatsache zu sein, daß in keinem meiner Schnitte ein Haarfollikel oder Bestandteile eines solchen im Innern eines Abszesses zu finden ist. Nirgends fanden sich die mit Kokken besetzten Haare oder Haarteile im Zentrum des Abszesses, die für den Furunkel so charakteristisch sind. In mehreren Präparaten zeigen sich Haarbälge in unmitelbarer Nähe an der Peripherie des Abszesses; dabei springt aber der absolut intakte Follikel mit etwas, auf der dem Abszeß zugekehrten Seite komprimierten Gewebe in denselben vor. Nirgends ließ sich die geringste Leukozyteninfiltration in irgend einer Schicht des Follikels nachweisen; auch war im ganzen Verlauf des Haares bis zum Austritt nie ein positiver Kokkenbefund zu erheben. Verhielten sich demnach die Follikel vollkommen normal, so war das bei den Schweißdrüsen keineswegs der Fall. Neben intakten Knäueln fallen solche auf, welche in wechselndem Grad erweitert sind. Es finden sich sehr häufig starke, zystische Erweiterungen, wobei das Zwischengewebe komprimiert, teilweise nur noch in feinsten Strängen erhalten ist. Es entsteht dann das Bild von großen kavernösen Räumen, die durch epitheliale Riegel voneinander getrennt sind. Das Epithel besteht in den am stärksten dilatierten Knäueln aus einer schmalen

Lage platter Zellen. In den weniger erweiteren sind es meist große kubische Zellen ohne abnormen Befund. Sehr häufig zeigt sich das Epithel von seiner Unterlage abgehoben, als Zellkette ins Lumen hineinragend oder sogar vollständig desquamiert, wobei die Zellen isoliert oder zu mehreren zusammenhängend frei im Lumen liegen. Dabei zeigen sich die Zellen in schwach Rosafärbung mit zentral gelegenem, bläschenförmigen, ebenfalls nur wenig tingiertem Kern. Als wichtigstes Moment — denn bei der Desquamation handelt es sich zum Teil um postmortale Erscheinungen — gesellen sich zu dem eben beschriebenen Bild polymorphkernige Leukozyten, welche in wechselnder Menge im erweiteren Lumen mit den Epithelzellen vermischt liegen. Solche stark erweiterte Knäuel mit Leukozyteninhalt finden sich durchwegs in meinen Präparaten und zwar nicht nur in unmittelbarer Nähe des Abszesses, sondern auch konstant weitab von jenem in absolut intakter Umgebung. Die Ausführungsgänge dieser zystischen Schweißdrüsen sind, so weit es sich um solche handelt, welche weit weg vom Abszeß liegen, ebenfalls erweitert und zeigen in ihrem Lumen oft vereinzelte Leukozyten. An den Epithelien konnte ich keinen pathologischen Befund erheben. Die Ausführungsgänge der in unmitelbarer Nähe des Abszesses gelegenen Drüsen sind eher verengert; dies erklärt sich aus der Kompression seitens des Abzsesses, der das umliegende Gewebe, seiner Ausdehnung entsprechend, zusammendrückt und zur Seite drängt, so daß die Ausführgänge in schräger Richtung gegen die Perforationsöffnung hin verlaufen.

Staphylokokken hatte ich in den erweiterten Knäueln, selbst in den leukozytenhaltigen, zunächst vergeblich gesucht. Ich erwartete daher aus der Lagerung der Kokken in den Abszessen selbst einen Anhaltspunkt für den Invasionsweg zu gewinnen. Bei mehreren der größeren Abszesse war das schlechterdings unmöglich. Denn wie bereits erwähnt, waren diese schon seit langer Zeit perforiert und daher der natürliche Situs stark verändert. Zu betonen ist allerdings, daß die Staphylokokken im Zentrum in großen

länglichen, gewundenen, nach der Tiefe zu verfolgenden Rasen lagen, jedoch niemals eine zylindrische Anordnung wie um einen Haarschaft zu bemerken war. In anderen Abszessen, besonders in einem kleinen, erst unmittelbar vor der Perforation stehenden, ließen dagegen die zentralen Kokkenhaufen eine regelmäßige Anordnung erkennen. Sie bildeten hier ziemlich scharf begrenzte, kreisförmige, elliptische oder bogenförmige Figuren. Bei starker Vergrößerung wurde deutlich, daß die Staphylokokkenhaufen nicht willkürlich so gelagert sind, sondern daß sie in präformierten Hohlräumen liegen. Es ließ sich an manchen Stellen nachweisen, daß diese Hohlräume noch einen Epithelbelag hatten, der aus abgeplatteten Zellen bestand; mehrfach fand ich die Hohlräume scharf begrenzt durch eine feine Linie, offenbar eine Membran, die sich mit Orzein stärker färbt als die umgebenden Reste von kollagenem Bindegewebe. Auf demselben Schnitt lagen immer mehrere solche kokkengefüllte Hohlräume kammerartig dicht nebeneinander. Außer den dichten Rasen von Staphylokokken fanden sich in ihrem Innern noch vereinzelte, häufig nekrotische Leukozytenkerne und Epithelzellen. Verfolgte man diese Bilder auf Schnittserien, so konnte kaum ein Zweifel bestehen bleiben, daß jene Hohlräume Knäuel von Schweißdrüsen oder die gewundenen Teile von Ausführungsgängen vorstellten; doch ist das erstere wahrscheinlicher. Vergleicht man die fraglichen Stellen mit dem benachbarten Gewebe, so zeigt sich, daß die mit Kokken gefüllten Schläuche etwa auf der Höhe der normalen Drüsenknäuel liegen.

War es nach diesem letzten Befund mehr als wahrscheinlich, daß die Läsionen von Schweißdrüsenteilen ihren Ausgang genommen hatten, so war es doch immer noch wichtig, den Prozeß noch in seinem ersten Beginn zu demonstrieren. Ich habe weiter oben schon berichtet, daß es mir zunächst nicht gelang, in den erweiterten, mit Leukozyten gefüllten Schläuchen Staphylokokken nachzuweisen. Das war aber notwendig, um mit Sicherheit behaupten zu können, daß die Abszesse durch Infektion der Schweiß-

drüsenknäuel entstehen. Schließlich aber wurden meine Bemühungen doch noch von Erfolg gekrönt.

In der Serie eines großen Furunkels fand sich in einer Distanz von ca. 0·5 *cm* vom Rand des Abszesses eine Schweißdrüse, deren zentraler Schnitt auf Fig. 3 wiedergegeben ist. Wir sehen in diesem Gesichtsfeld bei mittlerer Vergrößerung das in unseren Präparaten gewohnte Bild einer erweiterten Schweißdrüse. Das Lumen der Gänge enthält Leukozyten und desquamierte Epithelien. Teilweise sind die Epithelzellen noch fest auf ihrer Unterlage. Diese ist von einer Membrana propria gebildet, welche von einem nur wenig von Leukozyten infiltrierten Gewebe umgeben ist. Nach oben ist ein etwas erweiterter, teilweise Leukozyten haltender Ausführgang getroffen. Neben Blut- und Lymphgefäßen findet sich in unserem Schnitt das unterste Ende eines Haarfollikels eben angeschnitten. Am linken Rande des Bildes sieht man die obersten Teile eines normalen Schweißdrüsenknäuels. Der Haarfollikel zeigt weder auf dem abgebildeten Schnitt, noch in seinem ganzen Verlauf bis zum Austritt des Haares irgendwelche pathologische Erscheinung, insbesondere keine Leukozyteninfiltration. Der eben unter dem Follikel liegende Teil dieser Schweißdrüse ist am stärksten erweitert und zeigt auch eine erhebliche Epitheldesquamation. Zwischen den diesen Teil ausfüllenden Leukozyten finden sich in geringer Zahl zerstreut liegende Staphylokokken, die eben in Wucherung begriffen sind. Die kleinen Kolonien lassen sich in der Serie ziemlich weit verfolgen, bleiben aber auf eine bestimmte Partie des Drüsenschlauches beschränkt. Ein zugehöriger, kokkenhaltiger Ausführungsgang wurde nicht gefunden.

Nach dem Epithel des kokkenhaltigen Schweißdrüsenschlauches ist es klar, daß es sich hier um den sezernierenden Teil einer Schweißdrüse handelt, wie es auch aus meinen übrigen Befunden hervorgeht, daß von Erweiterung und Leukozyteninvasion in gleicher Weise sezernierende und ausführende Teile des Knäuels betroffen sind.

Wir haben uns also die Pathogenese der Achselhöhlen-

abszesse derart vorzustellen, daß die Staphylokokken bis in die Drüsenknäuel hinuntergelangen, daß es dort zu einer Ansammlung von Leukozyten und schließlich zu Einschmelzung des umgebenden Gewebes kommt, wobei die Staphylokokken manchmal in situ in den Drüsengängen mit Resten des Epithels, der Membrana propria und des umgebenden Gewebes erhalten bleiben.

Wie zum Zustandekommen der Furunkulose bedarf es wohl zum Entstehen der Schweißdrüsenabszesse einer besonderen allgemeinen und wahrscheinlich auch lokalen Disposition. Die allgemeine Disposition haben wir wohl — das war in unserem Falle besonders ausgesprochen — in einem Darniederliegen des Allgemeinbefindens zusammen mit einer Abnahme der natürlichen Schutzkräfte gegen Staphylokokkeninfektion zu erblicken. Da aber die Achselhöhlenabszesse nicht selten auch bei sonst völlig gesunden Individuen vorkommen, so wird wohl auch ein Mangel an spezifischen Antikörpern allein genügen, um die Infektion haften zu lassen. Als lokale Disposition sind vielleicht gewisse Veränderungen an den Schweißdrüsen und Störungen ihrer Funktion von Wichtigkeit. In unserem Falle ist jedenfalls die hochgradige Erweiterung, die weit über das selbst in der Achselhöhle normalerweise Vorkommende hinausgeht, von Bedeutung. Für die Sekretstauung in den Drüsenknäueln kam hier vielleicht die oberflächliche, mit starker Schuppenbildung einhergehende Hautentzündung, die exfoliierende Erythrodermie, als Ursache in Betracht.

Es ist natürlich nicht zulässig, von einem einzigen Fall — wenn auch mit reichlichem Untersuchungsmaterial — auf die Affektion im allgemeinen bindende Schlüsse zu ziehen. Aber da die Klinik mit der Anerkennung der „Schweißdrüsenabszesse“ schon lange vorausgegangen war, so haben unsere Untersuchungen wenigstens den Wert, nachträglich eine histologische Unterlage für die behauptete Pathogenese geliefert zu haben. Untersuchungsreihen, die sich auf ein Material von vielen Fällen stützen, werden ja bei der hier behandelten Affektion wegen der Schwierigkeit der Materialbeschaffung kaum jemals zu erhalten sein.

Daher scheint uns auch ein einzelner Fall von prinzipieller Bedeutung und der Veröffentlichung würdig.

Ich fasse das Ergebnis meiner Untersuchungen in folgende Sätze zusammen:

1. In dem von mir untersuchten Falle von „Achselhöhlenfurunkeln“ unterscheiden sich die Abszesse histologisch von den gewöhnlichen Furunkeln durch den lappigen Bau und das Fehlen einer umfangreichen Nekrose des Bindegewebes.

2. Veränderungen der Haarfollikel wurden nirgends festgestellt. Sie erwiesen sich auf sämtlichen untersuchten Schnitten als völlig normal. Auch im Innern der Abszesse wurden nie die für den Furunkel charakteristischen, mit Kokken besetzten Haarteile gefunden.

3. An zahlreichen Schnitten wurden schwere Veränderungen der Schweißdrüsenknäuel nachgewiesen, bestehend in hochgradiger zystischer Erweiterung, Epitheldesquamation und Leukozytenansammlung im Lumen. Mehrfach wurden im Zentrum der Abszesse Reste von Drüsenknäueln, mit Staphylokokken angefüllt, gefunden. In einem Falle wurden Staphylokokken auch im Innern der zystisch dilatierten, mit Leukozyten infiltrierten Drüsenknäuel gefunden. Das Vorkommen einer „Hidradenitis suppurativa“ ist damit bewiesen.

Literatur.

Verneuil. Études sur les tumeurs de la peau et quelques maladies des glandes sudoripares. Archives générales de médecine. 1854. — Török. (Krankheiten der Schweißdrüsen.) Tiefer Furunkel. Handbuch der Hautkrankheiten von Mraček. 1902. I. Band. p. 438 ff. — Unna. Die Einwanderung der Staphylokokken in die menschliche Haut. Deutsche Medizinalzeitung. 1896. Nr. 36. — Derselbe. Histopathologie der Hautkrankheiten. 1894. — Derselbe. Histologischer Atlas zur Pathologie der Haut. 1910. p. 11 ff. — Kochmann. Beitrag zur Lehre von der furunkulösen Entzündung. Archiv f. Dermatol. u. Syph. 1873. Bd. V. — Lewandowsky. Zur Pathogenese der multiplen Abszesse im Säuglings-

alter. Arch. f. Dermat. u. Syph. Bd LXXX. 1906 und Deutsche medizin. Wochenschrift. 1907. — Rabl. Histologie der Haut: Die Knäueldrüsen. Handbuch Mraček. Kapitel 4. p. 114.

Erklärung der Abbildungen auf Taf. XII.

Fig. 1 zeigt ein Übersichtsbild. Im Zentrum des Abszesses kammerartig nebeneinanderliegende, scharf umgrenzte Kanäle. In der Peripherie der Leukozytenwall. Vergrößerung 1 : 10.

Fig. 2 zeigt die Kanäle im Zentrum des Schnittes, der auf den in Fig. 1 abgebildeten in der Serie folgt, bei starker Trockenvergrößerung. Man sieht die von einer Membrana propria umgrenzten, z. T. mit Epithel ausgekleideten Kanäle, Kokken und Leukozyten enthaltend. Vergrößerung 1 : 210.

Fig. 3 zeigt zystisch erweiterte, in ihrem Lumen Leukozyten haltende Schweißdrüsenknäuel. Daneben einen Teil einer normalen Schweißdrüse und einen an seiner Basis angeschnittenen Haarfollikel. Vergrößerung 1 : 50.

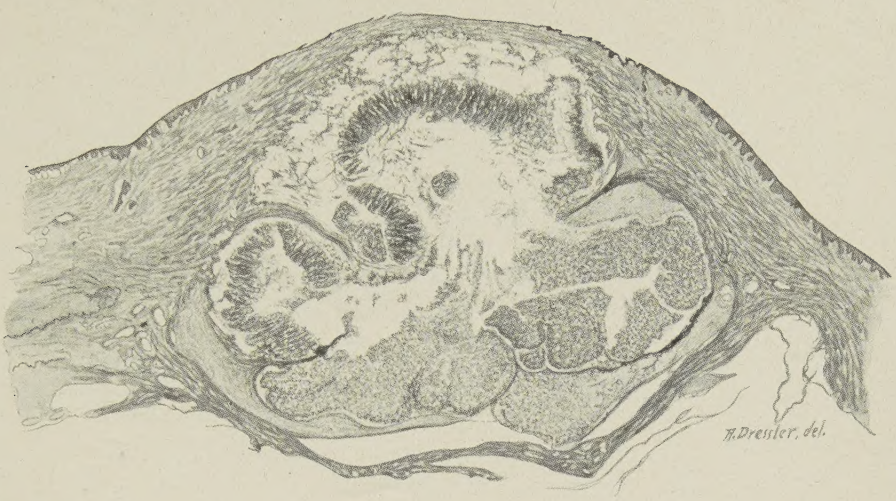

Fig. 1.

Fig. 2.

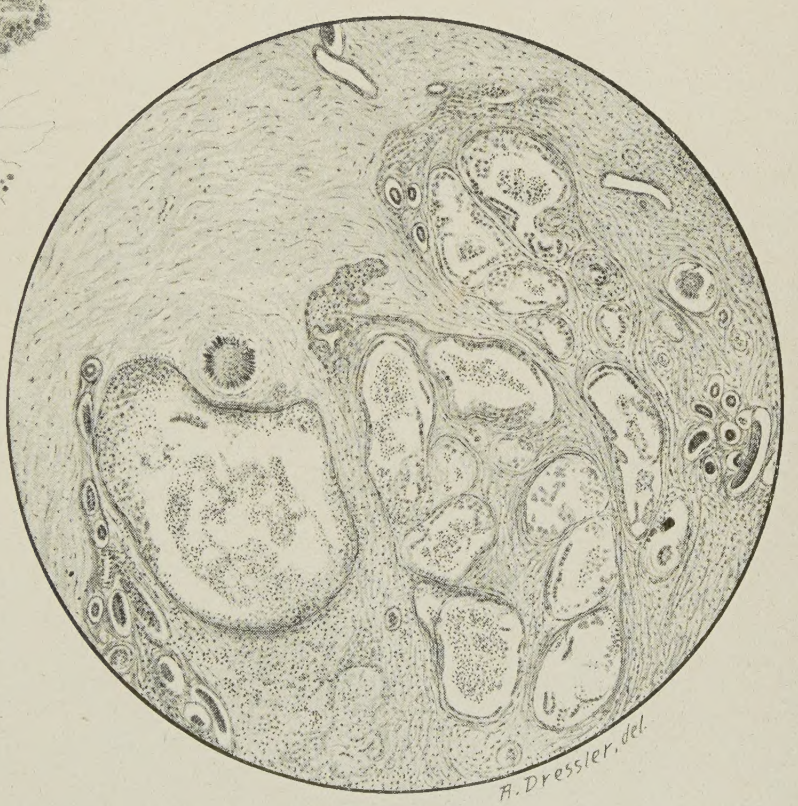

Fig. 3.

Druck von Friedrich Jasper, Wien.